

IFCPC 2011 - TERMINOLOGIA COLPOSCÓPICA DO COLO DO ÚTERO

Dra. Margarida Matos
Profa. Titular de Ginecologia da EBMSP
Profa. Adjunta da FAMEB-UFBa
CENGISA

IFCPC 2011 - Terminologia Colposcópica do Colo do Útero

Relação das classificações colposcópicas

Classificação Alemã – 1933

Classificação Alemã modificada – 1946

Classificação Francesa – 1974

Classificação Internacional – 1976

Classificação Argentina – 1978

Classificação Francesa modificada - 1983

Classificação de Burghardt – 1984

Classificação Italiana - 1987

Classificação Espanhola – 1989

Classificação Internacional de Roma – 1990

Classificação de Barcelona – 2002

Classificação do Rio de Janeiro - 2011

IFCPC 2011 - Terminologia Colposcópica do Colo do Útero

Comissão executora

Jacob Bornstein, e cols.

Bentley, J. ; Bosze, P. ; Girardi, F. ; Haefner, H. ; Menton, M.
Perrotta M. ; Prendiville, W. ; Russell, P. ; Sideri, M. ;
Strander B, ; Torne A, ; Walker P.

Local e data de aprovação

Rio de Janeiro – 2011, 5 de julho

IFCPC 2011 - Terminologia Colposcópica do Colo do Útero

Objetivos da Classificação

- Fundamentada na Medicina baseada em evidência
- Conserva dados da classificação anterior
- Acrescenta lesões de vagina e vulva
- Utilização em todo o mundo

2011 IFCPC Nomenclature¹

Accepted in Rio World Congress, July 5, 2011

Nomenclature Committee chairman: Jacob Bornstein MD

2011 IFCPC colposcopic terminology of the cervix¹

General assessment		<ul style="list-style-type: none"> Adequate/inadequate for the reason ... (i.e.: cervix obscured by inflammation, bleeding, scar) Squamo-columnar Junction visibility: completely visible, partially visible, not visible Transformation zone types 1,2,3 	
Normal colposcopic findings		<p>Original squamous epithelium:</p> <ul style="list-style-type: none"> Mature Atrophic <p>Columnar epithelium</p> <ul style="list-style-type: none"> Ectopy <p>Metaplastic squamous epithelium</p> <ul style="list-style-type: none"> Nabothian cysts Crypt (gland) openings <p>Deciduosis in pregnancy</p>	
Abnormal colposcopic findings	General principles	<p>Location of the lesion: Inside or outside the T-zone, Location of the lesion by clock position Size of the lesion: Number of cervical quadrants the lesion covers, Size of the lesion in percentage of cervix,</p>	
	Grade 1 (Minor)	Thin aceto-white epithelium Irregular, geographic border	Fine mosaic, Fine punctation
	Grade 2 (Major)	Dense aceto-white epithelium, Rapid appearance of acetowhitening, Cuffed crypt (gland) openings	Coarse mosaic, Coarse punctuation, Sharp border, Inner border sign, Ridge sign
	Non specific	Leukoplakia (keratosis, hyperkeratosis), Erosion Lugol's staining (Schiller's test): stained/non-stained	
Suspicious for invasion		Atypical vessels Additional signs: Fragile vessels, Irregular surface, Exophytic lesion, Necrosis, Ulceration (necrotic), tumor/gross neoplasm	
Miscellaneous finding		Congenital transformation zone, Condyloma, Polyp (Ectocervical/ endocervical) Inflammation,	Stenosis, Congenital anomaly, Post treatment consequence, Endometriosis

IFCPC 2011 - Terminologia Colposcópica do Colo do Útero

Avaliação Geral

*Adequada / inadequada por motivos (ex.: inflamação, sangramento e cicatriz,)

***Junção escamo-colunar visível:** completamente visível, parcialmente visível, não visível

* **Zona de transformação:** tipo 1, 2,3.

Achados Colposcópicas Normais:

Epitélio escamoso original: Maduros / Atrófico

Epitélio Colunar: *Ectopia

Epitélio escamoso metaplásico: Cistos Naboth / Orifícios glandulares abertos / Decidua na gravidez

Achados colposcópicas anormais: Princípios Gerais

Localização da lesão: dentro ou fora da ZT. ; Localização da lesão pela posição de relógio;

Tamanho da lesão: número de quadrantes da lesão cervical envolvido ; Tamanho da lesão em percentagem do colo do útero

Achados colposcópicas anormais : Grau 1 (Menor): Epitélio aceto-branco fino com bordas irregulares, Mosaico Fino, Pontilhado Fino

Achados Colposcópicas anormais : Grau 2 (Maior): Epitélio acetobranco denso (rápido aparecimento ao ácido acético); orifícios glandulares espessados, Mosaico Grosso; Pontilhado Grosso, Borda delimitada (aguda), Sinal da borda interna, Sinal do cume

Não Específico : Leucoplasia (queratose, hiperqueratose), Erosão, Zona iodo negativa.

Suspeita de invasão: Vasos Atípicos. Sinais adicionais: vasos frágeis, superfície irregular, lesão exofítica, necrose, ulceração, tumor grosseiro

Achados Diversos - Miscelânea, Zona de transformação congênita, Estenose, Condiloma, Anomalia Congênita, Pólipo (ectocervical /endocervical)
Sequelas pós-tratamento, Inflamação, Endometriose

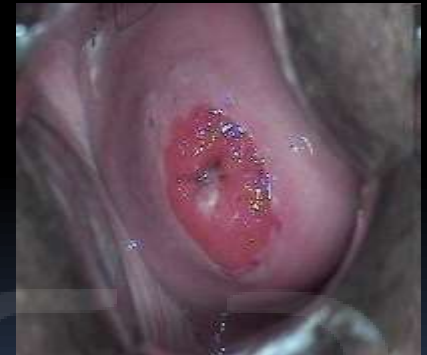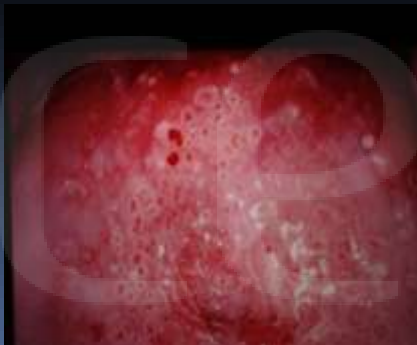IFCPC 2011 - Terminologia Colposcópica do Colo do Útero

Avaliação Geral

Adequada / inadequada por motivos (ex.: inflamação, sangramento e cicatriz)

Junção escamo-colunar visível: completamente visível, parcialmente visível, não visível

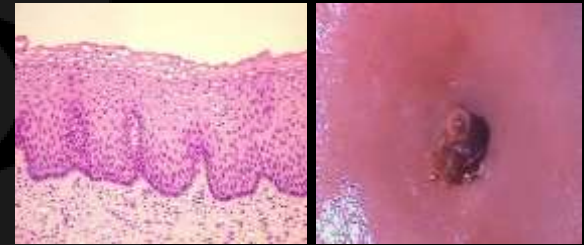
Zona de transformação tipo 1, 2,3.



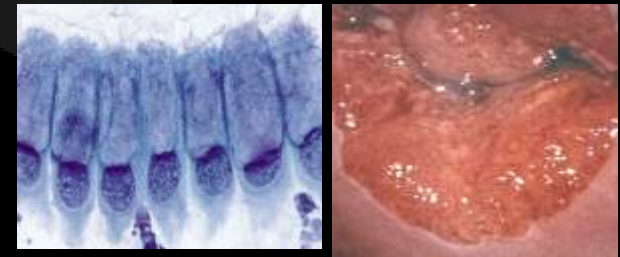
IFCPC 2011 - Terminologia Colposcópica do Colo do Útero

Achados Colposcópicas Normais

Epitélio escamoso original: *Maduro
*Atrófico

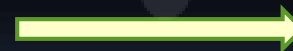

Epitélio Colunar
*Ectopia

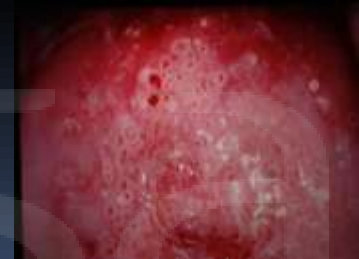
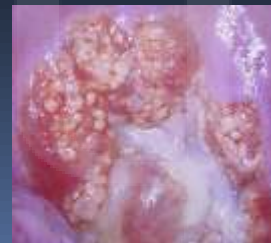
Epitélio escamoso metaplásico

Cistos Naboth
Orifícios glandulares abertos



Deciduose na gravidez →



IFCPC 2011 - Terminologia Colposcópica do Colo do Útero

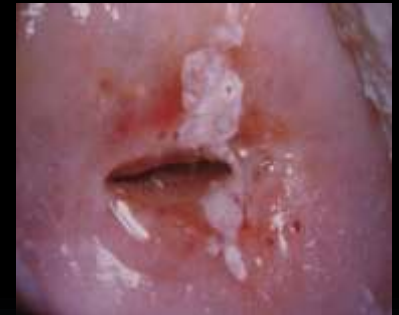Princípios Gerais - Achados anormais

Localização da lesão: dentro ou fora da ZT

Localização da lesão pela posição de relógio

Tamanho da lesão: número de quadrantes da lesão cervical envolvido

Tamanho da lesão em percentagem do colo do útero



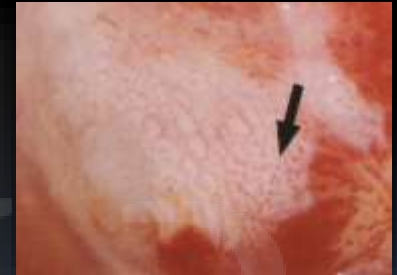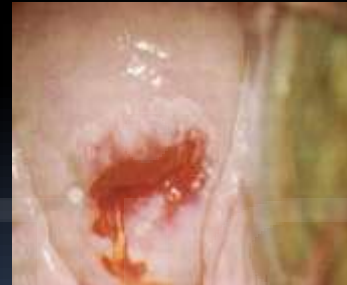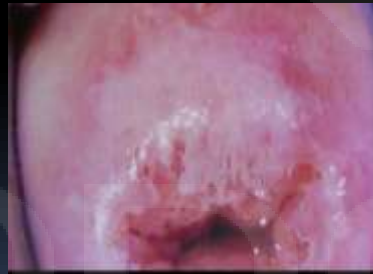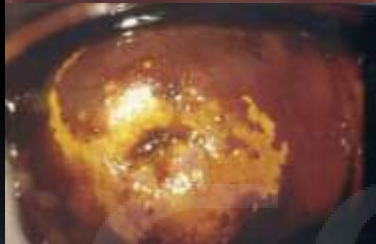
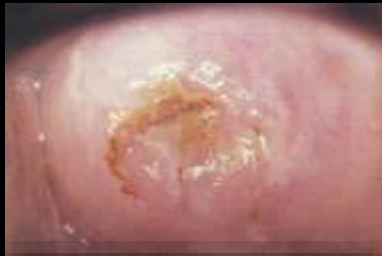IFCPC 2011 - Terminologia Colposcópica do Colo do Útero

Achados anormais:

Grau 1 (Menor) : Epitélio aceto-branco fino com bordas irregulares

Mosaico Fino

Pontilhado Fino

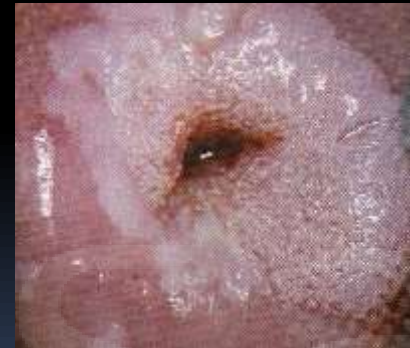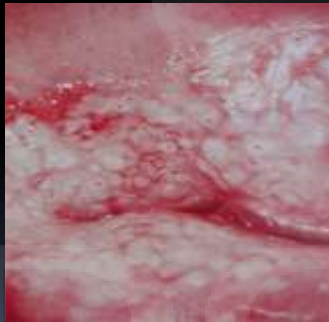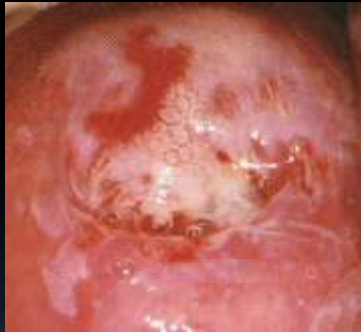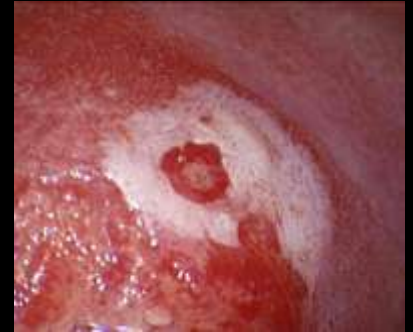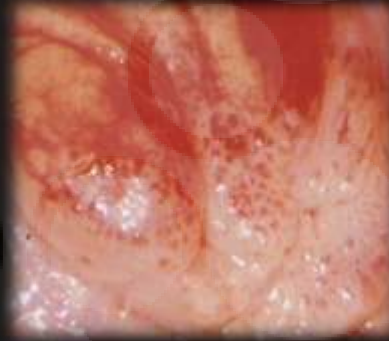


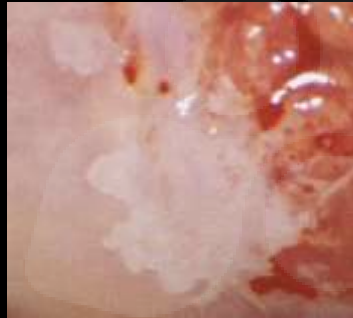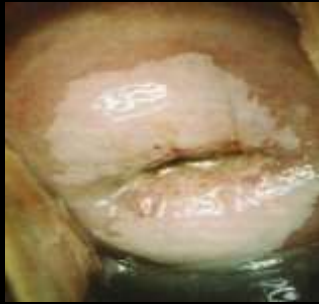IFCPC 2011 - Terminologia Colposcópica do Colo do Útero

Achados anormais:

Grau 2 (Maior) : Epitélio acetobranco denso, rápido aparecimento
ao ácido acético
Orifícios glandulares espessados
Mosaico Grosseiro
Pontilhado Grosseiro
Borda delimitada (aguda)
Sinal da borda interna
Sinal do cume

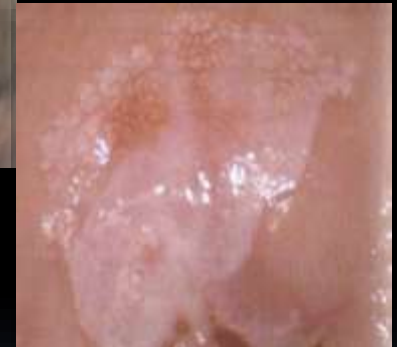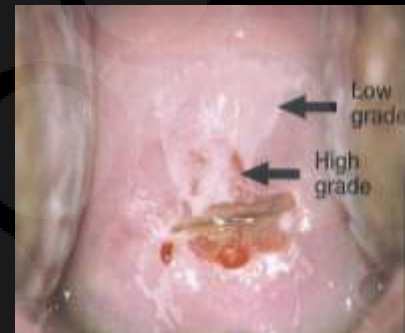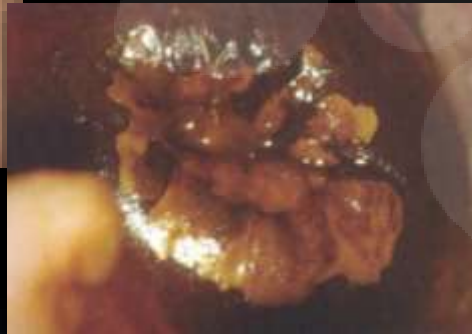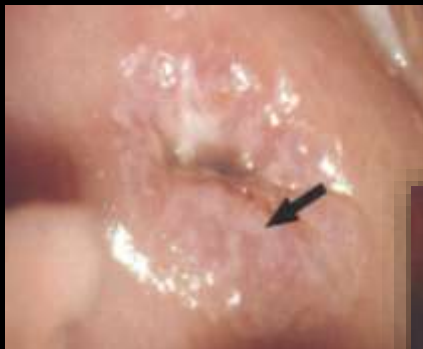IFCPC 2011 - Terminologia Colposcópica do Colo do Útero



terigisa

IFCPC 2011 - Terminologia Colposcópica do Colo do Útero

Inner Border Sign (Sinal da margem interna)



J Low Genit Tract Dis. 2009 Jan;13(1):1-4.

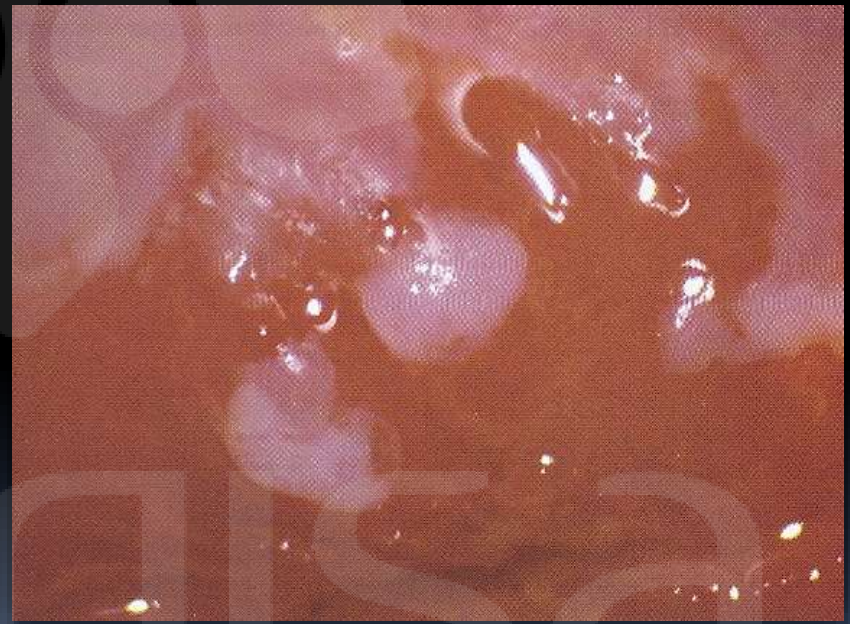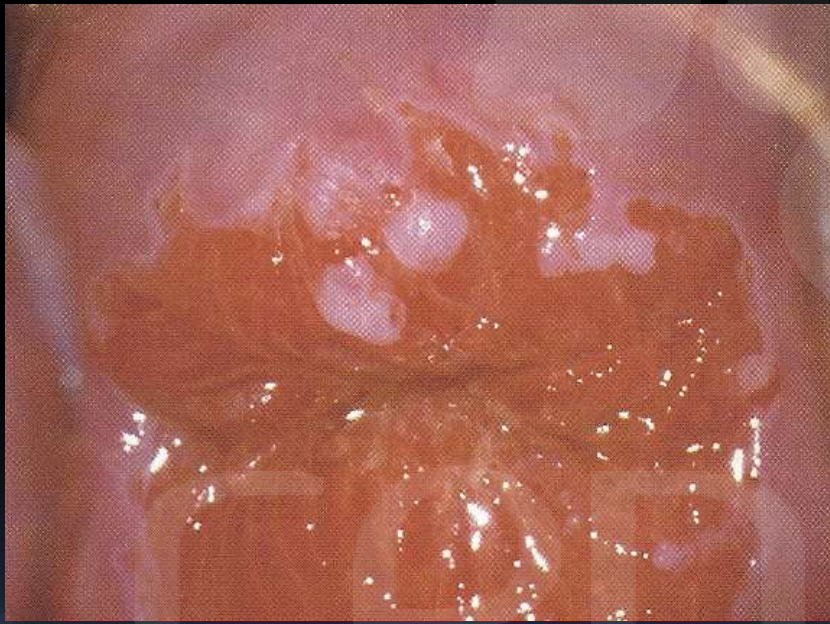
Inner border--a specific and significant colposcopic sign for moderate or severe dysplasia (cervical intraepithelial neoplasia 2 or 3).

Scheungraber C, Glutig K, Fechtel B, Kuehne-Heid R, Duerst M, Schneider A.

Department of Gynecology, Friedrich Schiller University Jena, Jena, Germany.

IFCPC 2011 - Terminologia Colposcópica do Colo do Útero

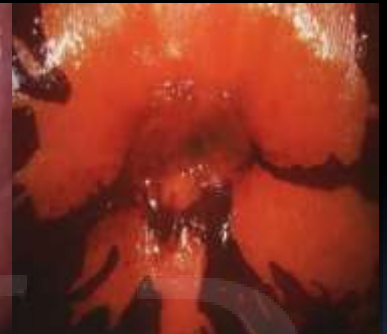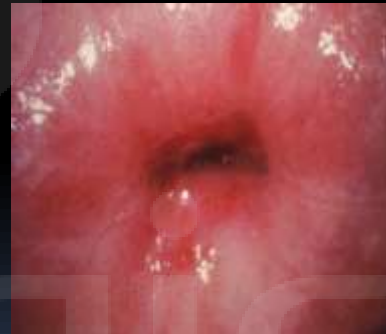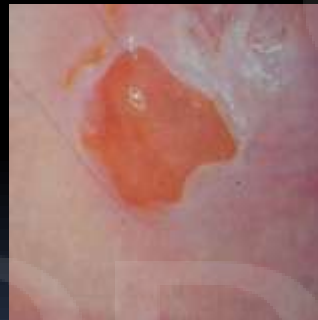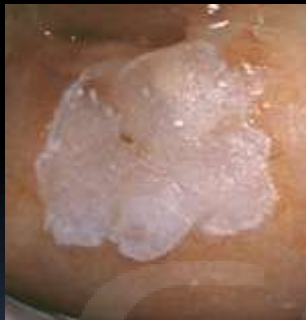Ridge Sign (Sinal do cume)



IFCPC 2011 - Terminologia Colposcópica do Colo do Útero

Achados anormais não específicos:

**Não Específico : Leucoplasia (queratose, hiperqueratose), Erosão
Zona iodo negativa.**



IFCPC 2011 - Terminologia Colposcópica do Colo do Útero

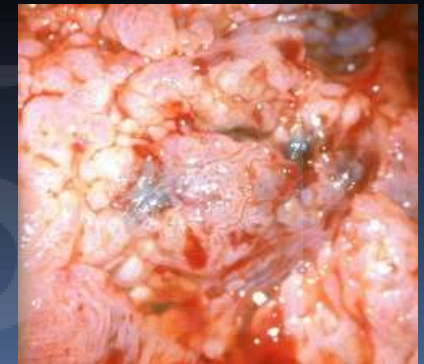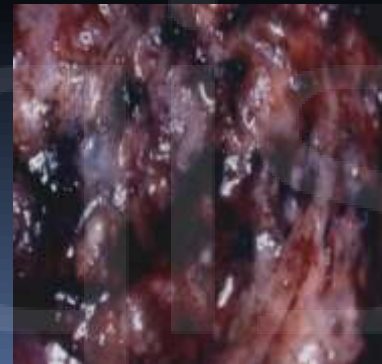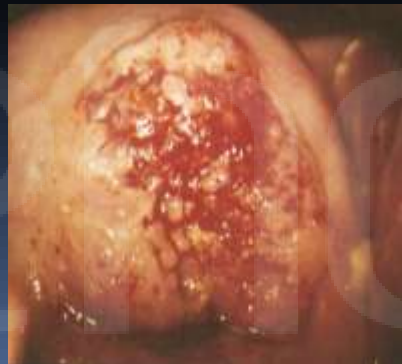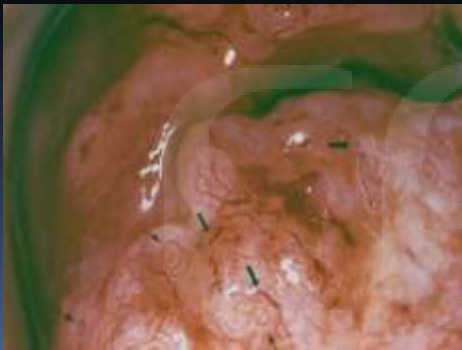Suspeita de invasão: Vasos Atípicos (Sinais adicionais: vasos frágeis, superfície irregular)

Lesão exofítica

Necrose

Ulceração

Tumor grosseiro



IFCPC 2011 - Terminologia Colposcópica do Colo do Útero

**Achados Diversos :
(miscelânea)**

Zona de transformação congênita

Estenose

Condiloma

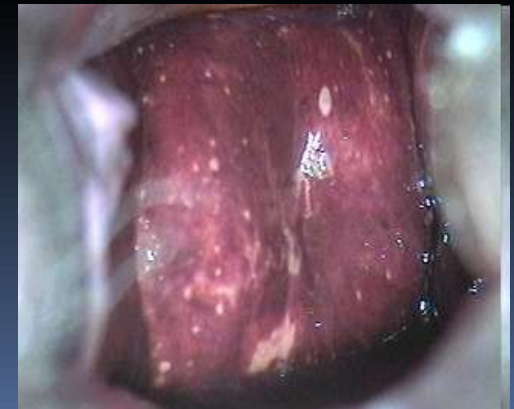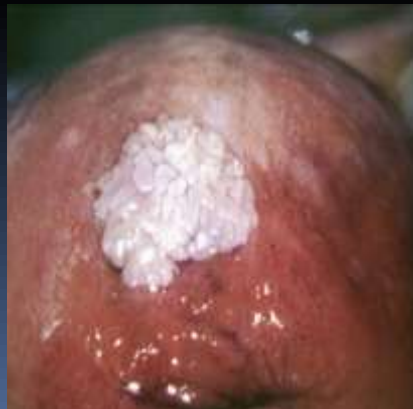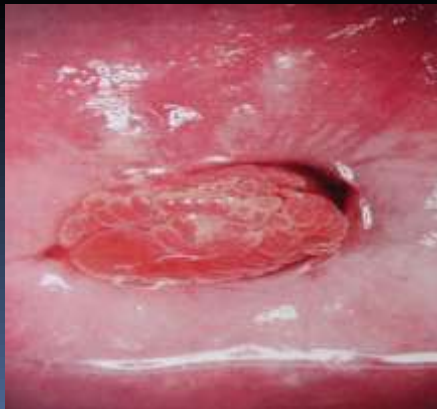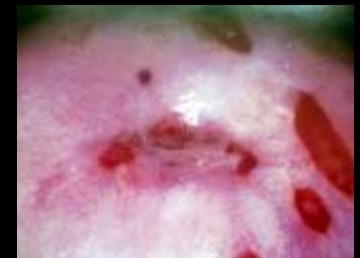Anomalia Congênita

Pólipo (ectocervical /endocervical)

Sequelas pós-tratamento

Inflamação

Endometriose



IFCPC 2011 - Terminologia Colposcópica do Colo do Útero

- **Colposcopia inadequada:**
 - Colo não visualizado
- Colo não visualizado por inflamação
 - Sangramento
 - Cicatriz cervical

cenqisa

2011 IFCPC clinical/colposcopic terminology of the **vagina**¹

General assessment	Adequate/inadequate for the reason (i.e: inflammation, bleeding, scar) Transformation zone	
Normal colposcopic findings	Squamous epithelium: <ul style="list-style-type: none"> • Mature • Atrophic 	
Abnormal colposcopic findings	General principles	Upper third /lower 2 thirds, Anterior/posterior/lateral (right or left),
	Grade 1 (Minor)	Thin aceto-white epithelium Fine punctuation Fine mosaic
	Grade 2 (Major)	Dense aceto-white epithelium, Coarse punctuation Coarse mosaic
	Suspicious for invasion	Atypical vessels Additional signs: Fragile vessels, Irregular surface, Exophytic lesion, Necrosis, Ulceration (necrotic), tumor/gross neoplasm
	Non-specific	Columnar epithelium (adenosis) Lesion staining by Lugol's solution (Schiller's test): Stained/non-stained, Leukoplakia
Miscellaneous findings	Erosion (traumatic), condyloma, polyp, cyst, endometriosis, iinflammation, Vaginal stenosis, Congenital transformation zone	

IFCPC 2011 - Terminologia Colposcópica Clínica da Vagina

Avaliação Geral

Adequada / inadequada por motivo (ou seja: inflamação, sangramento, cicatriz)

Zona de Transformação

Achados Colposcópicos Normais : Epitélio Escamoso : Maduro / Atrófico

Princípios Gerais : Terço superior / dois terço inferior

Anterior / posterior / lateral (direita ou esquerda),

Achados colposcópicos anormais:

Grau 1 (Menor) : Epitélio aceto branco fino ; Pontilhado fino ; Mosaico fino

Grau 2 (Maior) : Epitélio aceto branco denso , Pontilhado grosseiro , Mosaico grosseiro

Suspeito para Invasão : Vasos atípicos. Sinais adicionais: vasos frágeis, superfície irregular , lesão exofítica , necrose, ulceração (necrótica), tumor grosseiro.

Não Específico : Epitélio colunar (adenose), Zona iodo negativa, Leucoplasia

Achados diversos (miscelânea): Erosão (traumática), condiloma, pólipos, cisto, endometriose, inflamação, estenose vaginal, zona de transformação congênita

IFCPC 2011 - Terminologia Colposcópica Clínica da Vagina

**Mudança do termo satisfatória / insatisfatória para adequada/
inadequada**


**Epitélio escamoso original – atrofia
Decidua - achado normal**

Tamanho da lesão / envolvimento do colo em percentagem

Queratose achado anormal não específico

Teste Schiller – como dado não específico do achado anormal

**Miscelânea – zona de transformação congênita, estenose,
anomalia congênita, sequelas pós-tratamento**

- 
- International Federation for Cervical Pathology and Colposcopy. Disponível: http://www.ifcpc.org/IFCPC_Nomenclature_Discussion/index.asp. Acesso: Ago/11.



cengisa

IFCPC 2011 - Terminologia Colposcópica - LAUDO

The diagram shows two anatomical views. On the left, a circular outline represents the cervix (COLO) with a smaller central oval. On the right, a diagram represents the vulva (VULVA) with two curved lines and a central opening.

1. TAMANHO

- TAM. NORMAL
- GRANDE
- PEQUENO
- APLANADO
- AMPUTADO

2. MUCOSA

- ROSADA
- ARROXEADA
- PÁLIDA
- EDEMACIADA

3. VASCULARIZAÇÃO

- NORMAL
- AUMENTADA
- IRREGULAR
- ATÍPICA
- SUFUSÕES HEMORRÁGICAS

4. ORIFÍCIO

- CIRCULAR
- EM FENDA
- LACERADO
- PUNCTIFORME
- ANÔMALO

IFCPC 2011 - Terminologia Colposcópica - LAUDO

5. <input type="checkbox"/> J.E.C	6. <input type="checkbox"/> ÚLTIMA GLÂNDULA
<input type="checkbox"/> SE EVERTE COM ESPÉCULO ABERTO	<input type="checkbox"/> LA _____ LP _____
<input type="checkbox"/> VISUALIZADA	
<input type="checkbox"/> NÃO VISUALIZADA	
<input type="checkbox"/> LA _____ LP _____	
7. <input type="checkbox"/> SCHILLER	8. <input type="checkbox"/> ECTOPIA
<input type="checkbox"/> POS (IÓDO NEGATIVO) EM _____	<input type="checkbox"/> PEQUENA
<input type="checkbox"/> NEG.(IÓDO POSITIVO)	<input type="checkbox"/> EXTENSA
<input type="checkbox"/> IÓDO CLARO EM _____	<input type="checkbox"/> PAPILAR
<input type="checkbox"/> IRREG. CORADO	<input type="checkbox"/> POLIPÓIDE
<input type="checkbox"/> CORADO COM PONT. IÓDO CLARO	
9. <input type="checkbox"/> ZONA DE TRANSFORMAÇÃO	<input type="checkbox"/> TIPO 1 <input type="checkbox"/>
<input type="checkbox"/> PEQUENA	<input type="checkbox"/> TIPO 2 <input type="checkbox"/>
<input type="checkbox"/> EXTENSA	<input type="checkbox"/> TIPO 3 <input type="checkbox"/>
<input type="checkbox"/> ESPESSA	
<input type="checkbox"/> C/ OVOS DE NABOTH	<input type="checkbox"/> C/ ORIFÍCIOS GLÂNDULARES
<input type="checkbox"/> C/ ILHOTAS DE ECTOPIA	<input type="checkbox"/> BORDAS DELGADAS
	<input type="checkbox"/> BORDAS ESPESSAS

IFCPC 2011 - Terminologia Colposcópica - LAUDO

- **Imagem suspeita de invasão:**

- Vasos atípicos

- Sinais adicionais:

- Fragilidade vascular:.....

- Superfície irregular:.....

- Lesão exofítica.....

- Necrose.....

- Úlcera necrótica.....

- Tumoração.....

Achados colposcópicos anormais específicos:

<input type="checkbox"/>	EPITÉLIO ACETO BRANCO	}	<input type="checkbox"/>	PLANO
<input type="checkbox"/>	PONTILHADO (BASE)		<input type="checkbox"/>	DENSO
<input type="checkbox"/>	MOSAICO	}	<input type="checkbox"/>	FINO
			<input type="checkbox"/>	GROSSEIRO

Grau 1

Grau 2

Acrescentar:

Orifícios glandulares espessados

Bordas internas

Sinal de Ridge

Achados colposcópicos anormais inespecíficos:

Leucoplasia

Erosão

Zona iodo negativa

IFCPC 2011 - Terminologia
Colposcópica - LAUDO

Acrescentar:

Localização da lesão

Tamanho da lesão

IFCPC 2011 - Terminologia Colposcópica - LAUDO

Colposcopia inadequada:

Colo não visualizado

Colo não visualizado por inflamação

Sangramento

Cicatriz cervical



Obrigada.